



MICROTIA Y ATRESIA AURAL CONGÉNITA: UNA REVISIÓN DE LA LITERATURA

CONGENITAL MICROTIA AND CONGENITAL AURAL ATRESIA: A LITERATURE REVIEW

Diego Marin M ^{1,2,a}

RESUMEN

Introducción: La hipoacusia permanente es frecuente al nacer y tiene consecuencias negativas para el lenguaje, habla, habilidades cognitivas y socioemocionales. La microtia y atresia aural congénita es un trastorno del oído externo que puede ocurrir de forma aislada o asociada con otra malformación. **Objetivo:** El objetivo del presente estudio fue conocer y recopilar la evidencia actual en microtia y atresia aural. Se consultaron las bases de datos PubMed, Scopus y SciELO, a partir del año 2010 hasta 2023. **Métodos:** Se buscaron todas las referencias bibliográficas en relación con las palabras clave: microtia, atresia aural. Se evaluaron artículos de revisión e investigación, que en general, tenían menos de 05 años de publicados. Se limitó a artículos en español e inglés y se identificaron por los títulos. Una vez identificados los artículos de interés, se consideraron como criterios de inclusión: 1. Que examinaran el diagnóstico y tratamiento de la microtia y atresia aural congénita 2. Que abordaran la temática de acuerdo con una metodología sistematizada (cuantitativa, cualitativa, otras). **Resultados:** En conclusión las causas de dichos trastornos no se encuentran completamente comprendidas. Los potenciales evocados auditivos y la audiometría constituyen los exámenes de elección para los casos de microtia y atresia aural congénita. **Conclusión:** La corrección quirúrgica a menudo no es el tratamiento preferido; el resultado de la audición no es mejor que el de los dispositivos de conducción ósea. Asimismo, se debe priorizar el aspecto funcional que el estético, ya que la pérdida de la audición temprana interviene en el desarrollo del lenguaje en el niño.

Palabras clave: Microtia congénita; Oído externo; Conducto auditivo externo; Pérdida auditiva conductiva; Tamizaje neonatal. (Fuente: DeCS- BIREME)

ABSTRACT

Introduction: Permanent hearing loss is common at birth, and the negative consequences for language, cognitive, and social-emotional skills are particularly important. Microtia and congenital aural atresia is a disorder of the external ear that can occur in isolation or in association with another malformation. **Objective:** The objective of the present study was to know and compile the current evidence on microtia and aural atresia. The PubMed, Scopus, and SciELO databases were consulted, from the year 2010 to the year 2023. **Methods:** All the bibliographic references were searched in relation to the keywords: microtia, and aural atresia. Were evaluated review and research articles, which in general, were less than 05 years published. It was limited to articles in Spanish and English and were identified by titles. Were identified once the articles of interest, the following were considered as inclusion criteria: 1. That they examine the diagnosis and treatment of microtia and congenital aural atresia 2. They address the subject according to a systematic methodology (quantitative, qualitative, and others). **Results:** The causes of these disorders are not fully understood. In conclusion, auditory evoked potentials and audiometry are the test of choice for cases of microtia and congenital aural atresia. **Conclusion:** Surgical correction is often not the preferred treatment; the hearing result is no better than that of bone conduction devices. Likewise, the functional aspect should be prioritized over the aesthetic one since early hearing loss intervenes in the development of language in the child.

Keywords: Congenital microtia; Ear external; Ear canal; Hearing loss; Neonatal screening. (Source: MESH-NLM)

¹ Facultad de Medicina Humana. Universidad Ricardo Palma, Lima, Perú.

² Departamento de Neonatología. Instituto Nacional Materno Perinatal. Ministerio de Salud. Lima, Perú.

^a Médico otorrinolaringólogo.

Citar como: Marin D. Microtia y Atresia aural congénita: Una revisión de la literatura. Rev Fac Med Hum. 2024;24(4):180-189.

[doi:10.25176/RFMH.v24i4.6454](https://doi.org/10.25176/RFMH.v24i4.6454)

Journal home page: <http://revistas.urp.edu.pe/index.php/RFMH>

Artículo publicado por la Revista de la Facultad de Medicina Humana de la Universidad Ricardo Palma. Es un artículo de acceso abierto, distribuido bajo los términos de la Licencia Creative Commons: Creative Commons Attribution 4.0 International, CC BY 4.0 (<https://creativecommons.org/licenses/by/4.0/>), que permite el uso no comercial, distribución y reproducción en cualquier medio, siempre que la obra original sea debidamente citada. Para uso comercial, por favor póngase en contacto con revista.medicina@urp.edu.pe



INTRODUCCIÓN

La hipoacusia congénita tiene una prevalencia de 1 a 2 por cada 1000 niños al nacer y tiene consecuencias negativas para el lenguaje, el habla, las habilidades cognitivas y socioemocionales⁽¹⁾. La hipoacusia que presentan los pacientes con microtia y atresia auricular son de tipo conductiva o mixta en la mayoría de los casos⁽²⁾. Según la Organización Mundial de la Salud, más del 5 % de la población mundial padece de una pérdida de audición discapacitante y requiere rehabilitación (34 millones de niños)⁽³⁾.

La microtia es un defecto congénito del pabellón auricular al nacer, que va desde no estar desarrollado completamente hasta su ausencia completa, y puede ocurrir de forma aislada o asociada con otra malformación^(2,4,5). Un paciente con microtia, sin síndrome asociado, puede vivir generalmente una vida normal y productiva⁽²⁾. La presentación más común de microtia es el grado III, que consiste en la hipoplasia de todo el marco cartilaginoso con un remanente lobulillar. (véase figura 1)⁽⁶⁾.

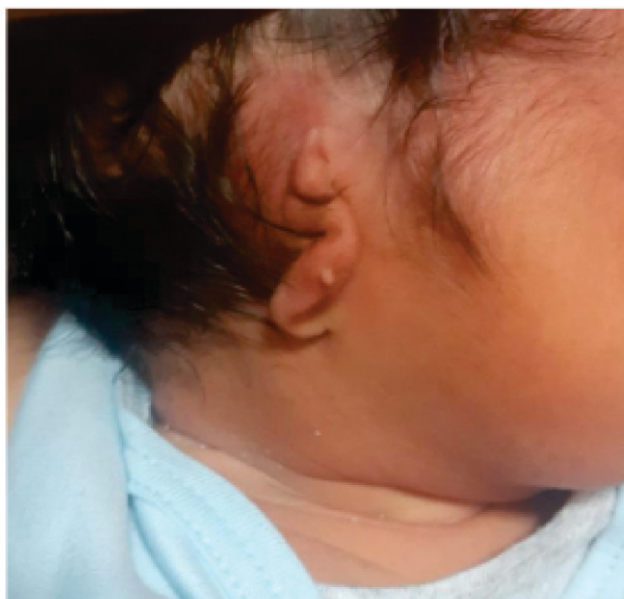

Figura 1. Paciente con microtia grado III de Meurman en oído derecho.
Fuente: Instituto Nacional Materno Perinatal.

La atresia auricular es un trastorno caracterizado por varios grados de hipoplasia congénita del conducto auditivo externo y está presente frecuentemente con microtia^(6,7).

Se clasifican según los siguientes tipos:

Tipo A (estenosis): La porción fibrocartilaginosa y ósea del conducto auditivo externo están presentes, pero son estrechas.

Tipo B (atresia parcial): Solo algunas partes de la porción fibrocartilaginosa u ósea del conducto auditivo externo están presentes con la membrana timpánica rudimentaria.

Tipo C (atresia total): La porción fibrocartilaginosa y ósea del conducto auditivo externo, así como la membrana timpánica están ausentes⁽⁶⁾.

El objetivo de este trabajo fue revisar y recopilar la evidencia actual en microtia y atresia auricular congénita.

Metodología de búsqueda y selección de resultados

La revisión fue efectuada mediante búsqueda bibliográfica electrónica basado en evidencia con artículos en inglés y español en los sitios de búsqueda. PubMed/Medline, Scopus, Clinical Key, SciELO, a partir del año 2010 hasta el año 2023 (véase figura 2) Se buscaron todas las referencias bibliográficas en español



e inglés con las palabras clave: microtia congénita y atresia aural congénita. Se evaluaron artículos de revisión e investigación, que, en general, tenían menos de cinco años de publicados. Una vez identificados los artículos de interés, se consideraron como criterios de inclusión: 1. Que examinaran el diagnóstico y tratamiento de la microtia y atresia aural congénita, 2. que abordaran la temática de acuerdo con una

metodología sistematizada (cuantitativa, cualitativa, otras). Luego de una evaluación del texto completo, se seleccionaron 31 estudios que se muestran en este artículo. Se tomó un periodo de cuatro meses (febrero 2023 a junio 2023) para la revisión. El presente trabajo se encuentra en las Líneas de Investigación de la Universidad Ricardo Palma 2021-2025⁽³¹⁾.

ARTÍCULO DE REVISIÓN

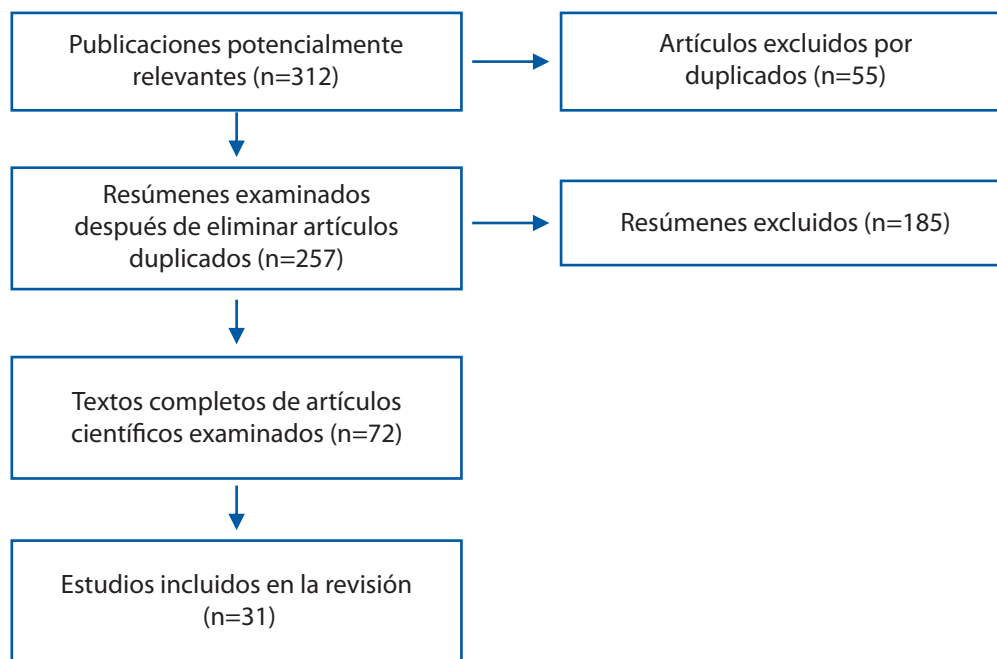


Figura 2. Flujograma de búsqueda de artículos y selección de la información.

DESARROLLO DEL TEMA

Epidemiología

Tiene una incidencia de 1 a 10 por 10 000 nacimientos⁽⁶⁻¹²⁾, además de una gran connotación social, ya que las personas afectadas pueden sufrir de problemas psicológicos derivados de este defecto, visible y difícil de ocultar⁽¹³⁾. La microtia está asociada a atresia aural en el 75 % de los casos⁽⁹⁾. En México, se ha reportado una prevalencia de 7.37/10 000 nacidos vivos⁽¹⁴⁾. En Perú, no existen datos nacionales que determinen la prevalencia de la microtia y atresia aural⁽¹⁵⁾.

Puede ser unilateral o bilateral⁽²⁹⁾. El 90 % de los casos de microtia son unilaterales, el oído derecho es el más afectado que el oído izquierdo^(5,6,11,12,16) y es más frecuente en hombres que en mujeres^(5-7,12). Esta

malformación está asociada con un síndrome en 30-60 % de pacientes^(6,17). En los casos unilaterales, la microtia se define como una discrepancia de tamaño entre las orejas que excede la variación normal⁽¹⁸⁾. La microtia bilateral se define como una longitud del oído externo que está más de dos desviaciones estándar por debajo de la media. En casos severos, el pabellón auricular está completamente ausente (anotia).

Embriología y anatomía

El ectodermo somático interviene en la formación del oído externo e interno y constituyen los elementos epiteliales del pabellón auricular, conducto auditivo externo, la capa externa de la membrana timpánica y el laberinto membranoso del oído interno⁽¹⁹⁾. El pabellón auricular se desarrolla a partir de las tres prominencias

auriculares del primer arco branquial^(13,20). Es formada de la fusión de las seis yemas mesenquimatosas o prominencias auriculares de His en la superficie del embrión durante la quinta semana de desarrollo

intrauterino. Su desarrollo termina hacia la décima segunda semana⁽²¹⁾. La anatomía del pabellón auricular se muestra en la figura 3.

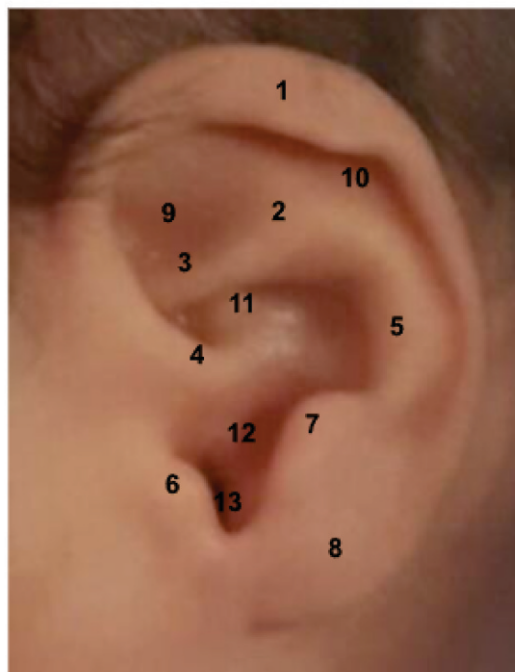


Figura 3. Anatomía del pabellón auricular. 1. Helix, 2. Cruz superior, 3. Cruz inferior, 4. Raíz del hélix, 5. Antihélix, 6. Trago, 7. Antitrago, 8. Lóbulo, 9. Fosa triangular, 10. Fosa escafoidea, 11. Concha cymba, 12. Concha cavum, 13. Muesca intertragal. Fuente: Instituto Nacional Materno Perinatal (INMP).

El conducto auditivo externo se forma a partir de la 8.ª semana y su epitelio se desarrolla del primer surco branquial⁽²²⁾. Mide 2.5 cm, se extiende desde la concha hasta la membrana del tímpano y está formado por dos zonas:

1. Tercio externo cartilaginoso
2. Dos tercios internos óseos⁽²²⁾

Tiene forma de S y se dirige, en primer lugar, hacia adentro, adelante y ligeramente hacia arriba; luego, discurre hacia atrás y arriba, y, por último, hacia adentro, adelante y algo abajo⁽²²⁾. Las alteraciones precoces de este proceso originan una anotia o una microtia, mientras que las alteraciones más tardías, una malformación leve del pabellón auricular. Las anomalías congénitas del oído externo y medio afectan estructuras derivadas principalmente del primer y

segundo, por arcos branquiales, de la primera hendidura y de la primera bolsa faríngea.

Etiopatogenia

Las causas no se encuentran completamente comprendidas y siguen siendo poco claras^(17,23). Factores genéticos y ambientales pueden generar una malformación durante la embriogénesis del oído externo, medio o interno principalmente durante la tercera y décima semana de gestación⁽¹⁹⁾. Embriológicamente, ocurre una falta de desarrollo y/o migración del componente mesodérmico y cartilaginoso⁽²³⁾. La atresia del conducto auditivo externo se debería a la ausencia de reabsorción del tapón meatal o a un hiperdesarrollo del cartílago de Reichter (segundo arco branquial)⁽¹⁹⁾. Las malformaciones del martillo y yunque pueden tener origen en una alteración de la diferenciación del



cartílago de Meckel (primer arco branquial) que da lugar a una malformación de los huesecillos o a una fijación anómala del martillo y yunque ⁽²³⁾.

Factores asociados

El origen étnico, sexo masculino, bajo peso al nacer, enfermedad viral materna aguda, nivel educativo de la madre, diabetes materna, múltiples nacimientos, el consumo de talidomida, retinoides, aminoglucósidos, alcohol y tabaquismo durante el embarazo son factores asociados a microtia ^(9,23,24,29). Asimismo, la infección por rubeola, citomegalovirus o toxoplasma gondii, el trastorno metabólico como el hipotiroidismo o cretinismo endémico, constituyen factores asociados a microtia ^(23,24). Se ha encontrado que niveles más altos

de ingesta de folato durante el embarazo reduce la incidencia de microtia ⁽²⁴⁾. En menos del 50 % de pacientes con microtia se asocian a los siguientes síndromes: microsomía craneofacial, síndrome de Treacher Collins, síndrome de Goldenhar, síndrome de Crouzon, síndrome de Moebius, síndrome de Fanconi, síndrome de DiGeorge, síndrome de Pierre Robin, síndrome de CHARGE, síndrome de VACTERL, aplasia laberíntica, síndrome branquio-oto-renal ^(7,9,23,24). Además, existe un estudio que asocia la microtia con la altitud (>2000 m. s. n. m.) en las ciudades ⁽²⁸⁾.

Clasificación

Tanzer ⁽²⁷⁾ y Meurman ⁽²⁵⁾ clasificaron la microtia (véase tablas 1 y 2).

Tabla 1. Clasificación de Tanzer.

I	Anotia (véase figura 3)
II	Hipoplasia completa (microtia):
	A. Con atresia de conducto auditivo externo
	B. Sin atresia de conducto auditivo externo
III	Hipoplasia de 1/3 medio de pabellón
IV	Hipoplasia de 1/3 superior
	A. Oreja en corneta o en taza (véase figura 4)
	B. Criptotia

Tabla 2. Clasificación de Meurman.

I	Pequeño pabellón, pero armonioso
II	Restos vestigiales del pabellón, conducto auditivo externo atrésico
III	Ausencia casi completa del pabellón, resto en forma de lóbulo

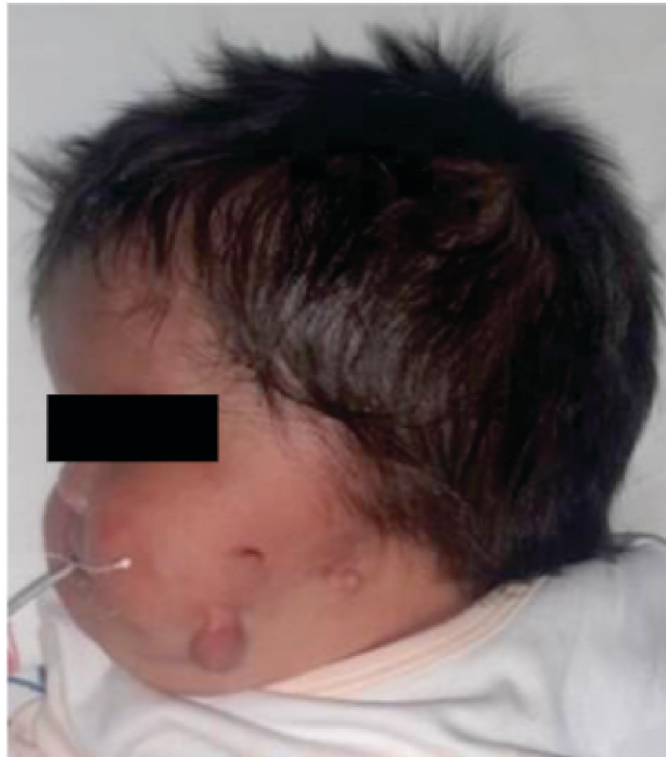

Figura 4. Paciente con anotia en oído izquierdo más melotia
Fuente: Instituto Nacional Materno Perinatal.

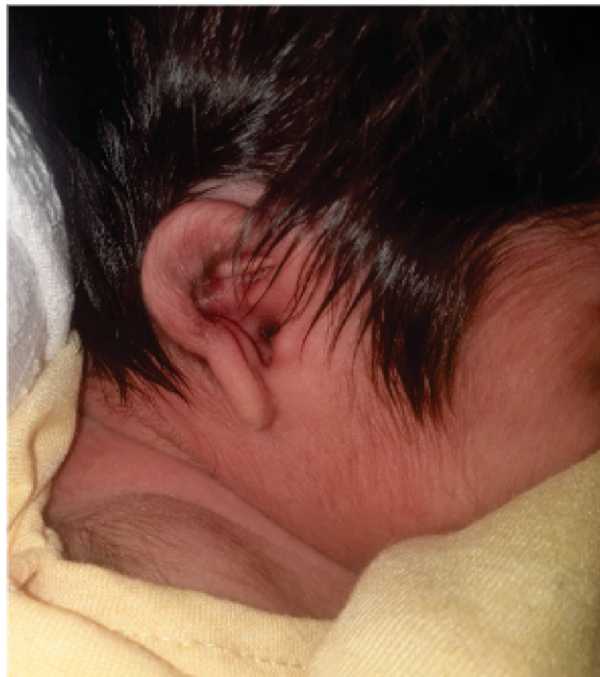

Figura 5. Paciente con hipoplasia de tercio superior de pabellón auricular de oído derecho
Fuente: Instituto Nacional Materno Perinatal.



Diagnóstico

El diagnóstico de la microtia y atresia aural es clínico, apoyado de los exámenes complementarios. En el examen clínico, se debe observar la forma del pabellón auricular (orejas más pequeñas de lo normal), su implantación y estigmas (fístulas, apéndices o mamelones)^(23,29); examinar el meato, conducto auditivo externo (anormalmente estrecho, bloqueado o ausente) y el tímpano^(23,29); asimismo, es importante examinar la articulación temporomandibular (displasia de tejidos blandos) y rama ascendente del maxilar inferior, evaluar el aspecto y la conformación de las suturas del cráneo. Se debe evaluar, también, las asimetrías de la cara, hipoplasias del maxilar superior o inferior, apertura bucal, hendiduras palatinas o fisura submucosa y las características del cuello, tórax y miembros superiores e inferiores, presencia de quistes branquiales⁽²³⁾.

Exámenes complementarios

Las emisiones otoacústicas se indica para evaluar el oído sano. Un micrófono en el canal auditivo externo detecta estas emisiones otoacústicas de baja intensidad⁽¹⁾.

El pediatra o médico de familia tiene el primer contacto con el niño y debe conocer los factores de riesgo para hipoacusia y el tamizaje auditivo. El otorrinolaringólogo debe poseer todos los equipos y tener formación en diagnóstico infantil. Los potenciales evocados auditivos son los exámenes complementarios de elección. Los potenciales evocados auditivos de tronco encefálico (PEATC) o BERA⁽¹⁾; permiten medir a nivel del tronco cerebral la respuesta eléctrica de la vía auditiva, que incluye la cóclea y la vía retrococlear, con electrodos de superficie. Asimismo, los potenciales evocados

auditivos de estado estable (ASSR) miden el nivel de audición y permiten evaluar la vía ósea. La audiometría a campo libre, por juego y tonal, están indicados según la edad del niño^(21,25).

La timpanometría está indicada en conductos permeables o en el oído contralateral a la disgenesia para determinar posibles malformaciones de la cadena osicular, en oídos aparentemente normales⁽²³⁾. En cuanto a los estudios de imágenes, se solicita tomografía computada de peñascos (oídos) con cortes finos axiales y coronales sin contraste. Permite valorar el hueso temporal, evaluar el hueso timpanal y la mastoides, la caja del oído medio, su relación con el nervio facial, la cadena osicular y la conformación del laberinto óseo. La tomografía computada de peñascos se realiza alrededor de los cinco a seis años, o antes en casos de disgenesia bilateral o de sospecha de colesteatoma⁽²⁵⁾. La resonancia magnética, específicamente de la fosa posterior, se solicita para evaluar la conformación de las estructuras membranosas del caracol, laberinto posterior y pares craneales.

Tratamiento

Se indica un dispositivo vibrador óseo tipo vincha o banda suave antes de que los pacientes puedan ser candidatos para la cirugía de vibrador óseo osteointegrado para estimular el nervio auditivo⁽³⁴⁾. El uso de los dispositivos de conducción ósea en pacientes jóvenes ayuda en la adquisición de las habilidades lingüísticas en los periodos críticos de la vida⁽³⁴⁾.

Las opciones reconstructivas para la microtia son los siguientes: (véase figura 5)

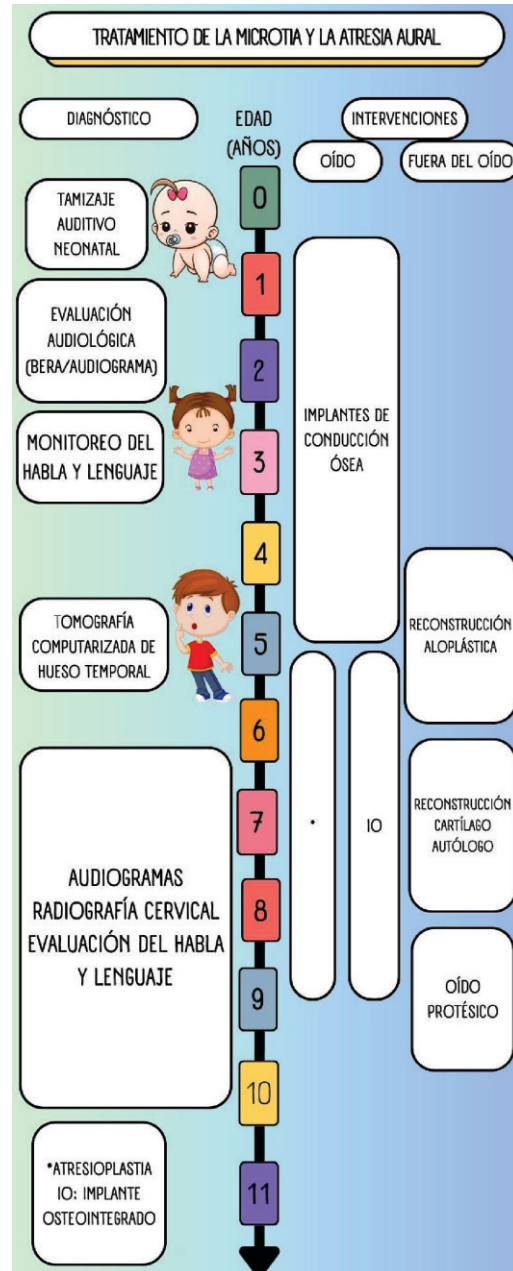


Figura 6. Tratamiento de la microtia y atresia auricular (9, 24).

Fuente: Bly RA, Bhrany AD, Murakami CS, Sie KC. Microtia Reconstruction. *Facial Plast Surg Clin North Am.* 2016;24(4):577-591. doi: 10.1016/j.fsc.2016.06.011. <https://www.ncbi.nlm.nih.gov/pmc/articles/PMC5950715/>

- 1.. Una porción de cartílago costal autólogo colocado por vía subcutánea.
2. Material artificial implantado que incluye un implante de polietileno poroso colocado por vía subcutánea o bajo un colgajo fascial vascularizado e injerto de piel.
3. Una prótesis de oreja adherida a la piel con un adhesivo médico o mediante implantes osteointegrados.

El manejo de la atresia auricular incluye los implantes de conducción ósea, implantes de oído medio y reconstrucción quirúrgica^(5,8). Entre estas opciones, la canaloplastia tiene la ventaja de reconstruir el conducto auditivo externo y reducir la necesidad de dispositivos auditivos⁽⁸⁾. En cuanto a los implantes de conducción ósea, está el BAHA (Bone Anchored Hearing Aid), Bonebridge y Sophono.



Las indicaciones del BAHA son los siguientes:

Pacientes mayores de cinco años con disgenesia auditiva unilateral o bilateral que presentan hipoacusia conductiva o mixta con una vía ósea por encima de los 45 db, que no pueden emplear un audífono por vía aérea pueden ser candidatos para el mismo.

Las prótesis deben plantearse desde los 3-4 meses si la hipoacusia es bilateral. Cuando el conducto auditivo externo es permeable al menos en un lado, se propone una prótesis por vía aérea⁽¹⁹⁾.

El Bonebridge utiliza un sistema de conducción ósea estimulando a través de la vibración del cráneo la cóclea en forma directa⁽¹⁹⁾. Los componentes internos son una bobina receptora unida al transductor de masa flotante de conducción ósea⁽²⁰⁾.

Las indicaciones son las mismas que para el dispositivo BAHA^{®(19)}

Las indicaciones de la cirugía funcional son los siguientes:

- En caso de microtia unilateral, la mayoría de los autores coinciden en no proponer una rehabilitación auditiva quirúrgica, debido a los riesgos quirúrgicos (laberintización, parálisis facial, estenosis del conducto) y los resultados inconstantes de ésta (audición insuficiente en al menos 66 % de los casos).

- Se indica una intervención quirúrgica funcional cuando la microtia es bilateral a partir de los cinco años. En caso contrario, puede proponerse una prótesis osteointegrada⁽²⁵⁾.

- En la atresia aural, la corrección quirúrgica, a menudo, no es el tratamiento preferido; el resultado de la audición no es mejor que el de los dispositivos de

conducción ósea, y la cirugía puede estar asociada con recurrencia o complicaciones como la estenosis del meato⁽³¹⁾.

Con el implante de Sophono, existe la posibilidad de acoplamiento del procesador en cuanto la piel de la herida quirúrgica cicatriza por completo, en un máximo de tres o cuatro semanas; el implante queda completamente oculto bajo la piel, genera una menor alteración estética y disminuye el riesgo de daño del implante por manipulación⁽³³⁾.

Los pacientes deben ser diagnosticados y tratados por un equipo multidisciplinario: médico de familia, pediatra, genetista, audiólogo pediatra, otorrinolaringólogo pediatra o un cirujano plástico pediatra, en el que se deben considerar y coordinar las opciones para la reconstrucción tanto de la audición como del pabellón auricular durante el periodo neonatal^(26,30).

CONCLUSIÓN

Es necesario estudios sistematizados en Latinoamérica que determinen la prevalencia de la microtia y atresia aural congénita. Los potenciales evocados auditivos y la audiometría constituyen el examen de elección para los casos de microtia y atresia aural congénita. La corrección quirúrgica, a menudo, no es el tratamiento preferido; el resultado de la audición no es mejor que el de los dispositivos de conducción ósea. Asimismo, se debe priorizar el aspecto funcional que el estético, ya que la pérdida de la audición temprana interviene en el desarrollo del lenguaje en el niño.

Contribuciones de autoría: DMM participó en la conceptualización, investigación, metodología, recursos y redacción del borrador original.

Financiamiento: Autofinanciado.

Conflictos de intereses: El autor declara no tener conflicto de interés.

Recibido: 02 de Abril, 2024.

Aprobado: 20 de Agosto, 2024.



Correspondencia: Diego Marin Marin.

Dirección: Jr. Rio Amazonas 3215 Urb. Canto Rey. San Juan de Lurigancho, Lima, Perú.

Teléfono: (+51) 950181879

Email: diego.franco.marin@gmail.com

REFERENCIAS

- Marin Marin D. Tamizaje auditivo neonatal: Guía para el diagnóstico temprano. *Rev Peru Investig Matern Perinat.* 2022; 11(4):35-42. doi: <https://doi.org/10.33421/inmp.2022311>
- Andrews J, Kpacz A, Hohman M. StatPearls: Ear Microtia. [Internet]. Treasure Island (FL): StatPearls Publishing; 2023 [citado el 05 de junio de 2023]. Disponible en: <https://www.ncbi.nlm.nih.gov/books/NBK563243/>
- Organización Mundial de la Salud. Sordera y pérdida de la audición: Datos y cifras [Internet]. 2024. [citado el 06 de agosto de 2024]. Disponible en: <https://www.who.int/es/news-room/fact-sheets/detail/deafness-and-hearing-loss>
- Al-Sulaimani AK, Al-Khabori MS, Haridi KM, Al-Busaidi SS. Prevalence and characteristics of microtia in Oman: 37 Years analysis. *J Plast Reconstr Aesthet Surg.* 2023;76:292-94. doi: [10.1016/j.bjps.2022.10.0471](https://doi.org/10.1016/j.bjps.2022.10.0471)
- Cywka KB, Król B, Skarżyński PH. Effectiveness of Bone Conduction Hearing Aids in Young Children with Congenital Aural Atresia and Microtia. *Med Sci Monit.* 2021;27:1-8. doi: [10.12659/MSM.933915](https://doi.org/10.12659/MSM.933915)
- Truong MT, Liu YC, Kohn J, Chinnadurai S, Zopf DA, Tribble M, et al. Integrated microtia and aural atresia management. *Front Surg.* 2022;9:1-18. doi: [10.3389/fsurg.2022.944223](https://doi.org/10.3389/fsurg.2022.944223)
- Abdel-Aziz M. Congenital aural atresia. *J Craniofac Surg.* 2013;24(4):418-22. doi: [10.1097/SCS.0b013e3182942d11](https://doi.org/10.1097/SCS.0b013e3182942d11)
- Kim MB, Cho YS. Acoustic Reflex After Surgical Repair in Patients with Congenital Aural Atresia. *J Int Adv Otol.* 2022;18(6):482-87. doi: [10.5152/iao.2022.21514](https://doi.org/10.5152/iao.2022.21514)
- Abrol A, Bly R, Sie KCY, Bhrany AD. Contemporary Management of Microtia. *Facial Plast Surg.* 2022;38(4):393-404. doi: [10.1055/a-1854-2352](https://doi.org/10.1055/a-1854-2352)
- Volgger V, Schiebler IT, Müller J, Schrötmair F, Pollotzek M, Hempel JM. Audiological results and subjective benefit of an active transcutaneous bone-conduction device in patients with congenital aural atresia. *Eur Arch Otorhinolaryngol.* 2022;279(5):2345-52. doi: [10.1007/s00405-021-06938-8](https://doi.org/10.1007/s00405-021-06938-8)
- Yang L, Chen P, Liu Y, Yang J, Zhao S. Clinical manifestations and treatment strategies for congenital aural atresia with temporomandibular joint retroposition: a retrospective study of 30 patients. *J Otolaryngol Head Neck Surg.* 2023;52(1):24. doi: [10.1186/s40463-022-00615-4](https://doi.org/10.1186/s40463-022-00615-4)
- Gautam R, Kumar J, Pradhan GS, Meher R, Arya S. Congenital Aural Atresia: What the Radiologist Needs to Know? *Curr Probl Diagn Radiol.* 2022;51(4):599-616. doi: [10.1067/j.cpradiol.2021.06.017](https://doi.org/10.1067/j.cpradiol.2021.06.017)
- Nazer J, Lay G, Cifuentes L. Prevalencia de nacimiento de microtia-anotia. *Maternidad del Hospital Clínico de la Universidad de Chile, período 1983-2005. Rev Méd Chile.* 2006 [citado el 05 de junio 2023]; 134:1295-1301. Disponible en: https://www.scielo.cl/scielo.php?script=sci_arttext&pid=S0034-98872006001000012
- Aguinaga M, Frias S, Arenas D, Morán V. Microtia-atresia: aspectos clínicos, genéticos y genómicos. *Bol Med Hosp Infant Mex.* 2014 [citado el 05 de junio 2023]; 71 (6): 387-95. Disponible en: https://www.scielo.org.mx/scielo.php?script=sci_arttext&pid=S1665-11462014000600010
- Bardales M. Impacto del uso de sistemas de conducción ósea en niños con microtia [Tesis de maestría]. Trujillo, Perú: Universidad Privada Antenor Orrego; 2021 [citado el 05 de junio 2023]. Disponible en: <https://repositorio.upao.edu.pe/handle/20.500.12759/8843>
- Hunter A, Frias JL, Gillissen-Kaesbach G, Hughes H, Jones KL, Wilson L. Elements of morphology: standard terminology for the ear. *Am J Med Genet A.* 2009;149(1):40-60. doi: [10.1002/ajmg.a.32599](https://doi.org/10.1002/ajmg.a.32599)
- Shibazaki R, Satoru N. Preferential Associated Malformation in Patients With Anotia and Microtia. *The journal of craniofacial surgery.* 2019; 30 (1): 66-70. doi: [10.1097/scs.00000000000004915](https://doi.org/10.1097/scs.00000000000004915)
- Ferrario VF, Sforza C, Ciusa V, Serrao G, Tartaglia GM. Morphometry of the normal human ear: a cross-sectional study from adolescence to mid-adulthood. *J Craniofac Genet Dev Biol.* 1999 [citado el 10 de junio 2023]; 19(4):226-33. Disponible en: <https://pubmed.ncbi.nlm.nih.gov/10731092/>
- Orfila D, Tiberti L. Atresia congénita del oído y su manejo. *Rev. Med. Clin. Condes.* 2016; 27 (6): 880-91. doi: <https://doi.org/10.1016/j.rmcl.2016.09.018>
- Clarke B. Otorrinolaringología pediátrica: Enfermedades del oído externo, [Internet]. España: Elsevier; 2020 [citado el 05 de junio de 2023]. 383p. Disponible en: <https://www.clinicalkey.es#!/browse/book/3-s2.0-C20190000271>
- Isaacson G. UptoDate: Congenital anomalies of the ear [Internet]. 2022 [citado el 05 de junio de 2023]. Disponible en: https://www.uptodate.com/contents/congenital-anomalies-of-the-ear?search=microtia&source=search_result&selectedTitle=1~16&usage_type=default&display_rank=1
- Marin C, López A, Zarante I. Microtia: una malformación olvidada. Etiología genética y estado del arte. *Universitas Médica [Internet].* 2006 [citado el 05 de junio de 2023]; 47 (1): 80-90. Disponible en: <https://www.redalyc.org/pdf/2310/231018678008.pdf>
- Ministerio de salud. Guía de Práctica Clínica de Microtia de la Sub Unidad de Atención Integral Especializada del Paciente de Especialidades Quirúrgicas: Guía de Práctica Clínica de Microtia [Internet]. Perú: Instituto Nacional de Salud del Niño-San Borja; 2018 [citado el 05 de junio de 2023]. 24p. Disponible en: <https://www.insnb.gob.pe/guias-de-practica-clinicas/>
- Bly RA, Bhrany AD, Murakami CS, Sie KC. Microtia Reconstruction. *Facial Plast Surg Clin North Am.* 2016;24(4):577-91. doi: [10.1016/j.fsc.2016.06.011](https://doi.org/10.1016/j.fsc.2016.06.011)
- Teissier N, Benchaa T, Elmaleh M, Van Den Abbeele T. Malformaciones congénitas del oído externo y del oído medio. *EMC-Otorrinolaringología.* 2008; 37(4):1-11. doi: [10.1016/S1632-3475\(08\)53552-1](https://doi.org/10.1016/S1632-3475(08)53552-1)
- Zhang TY, Bulstrode N, Chang KW, Cho YS, Frenzel H, Jiang D, et al. International Consensus Recommendations on Microtia, Aural Atresia and Functional Ear Reconstruction. *J Int Adv Otol.* 2019;15(2):204-8. doi: [10.5152/iao.2019.7383](https://doi.org/10.5152/iao.2019.7383)
- Tanzer R. Total reconstruction of the external ear. *Plast Reconstr Surg Transplant Bull.* 1959;23(1):1-15. doi: [10.1097/0006534-195901000-00001](https://doi.org/10.1097/0006534-195901000-00001)
- Gonzales GF. Impacto de la altura en el embarazo y en el producto de la gestación. *Rev Peru Med Exp Salud Publica.* 2012;29(2):242-9. doi: [10.1590/s1726-46342012000200013](https://doi.org/10.1590/s1726-46342012000200013)
- Chen X, Zhang R. Microtia epigenetics: An overview of review and new viewpoint. *Medicine (Baltimore).* 2019;98(41):1-7. doi: [10.1097/MD.00000000000017468](https://doi.org/10.1097/MD.00000000000017468)
- Lancer H, Hood K, Halliday E, Tzifa K, Lloyd M, McDermott AL. Experience of the 'Ear Glove' in children with microtia. *Int J Pediatr Otorhinolaryngol.* 2022;160:111254. doi: [10.1016/j.ijporl.2022.111254](https://doi.org/10.1016/j.ijporl.2022.111254)
- Lee M, Cho Y, Han G, Oh J. Current Treatments for Congenital Aural Atresia. *J Audiol Otol.* 2020;24(4):161-66. doi: [10.7874/jao.2020.00325](https://doi.org/10.7874/jao.2020.00325)
- Universidad Ricardo Palma. Líneas de Investigación [Internet]. Universidad Ricardo Palma [consultado el 01 de abril de 2024]. Disponible en: <https://www.urp.edu.pe/vicerrectorado-de-investigacion/lineas-de-investigacion/>
- Escorihuela V, López I, Pitarich I, Latorre E, Marco J. Experiencia inicial con el implante osteointegrado Alpha 1 de Sophono. *Acta Otorrinolaringol Esp.* 2021; 65 (6): 361-64. doi: [10.1016/j.otorri.2014.01.005](https://doi.org/10.1016/j.otorri.2014.01.005)
- Sun L, Ping L, Fan X, Wang J, Chen X. Simulator Verification Is Potentially Beneficial for the Fitting of Softband Bone Conduction Hearing Devices in Young Children. *Otol Neurotol.* 2024;45(7):500-8. doi: [10.1097/MAO.00000000000004245](https://doi.org/10.1097/MAO.00000000000004245)