



ADENOCARCINOMA MUCINOSO DE APÉNDICE CECAL: CASO CLINICO

MUCINOUS ADENOCARCINOMA OF THE APPENDIX: CLINICAL CASE

Katherine Luisa Contreras Gala^{1a}, Patricia Velarde Guzmán^{1b}

RESUMEN

Introducción: El adenocarcinoma de apéndice cecal se presenta en aproximadamente 0,1 a 0,2% de todas las apendicectomías. Un subtipo, el adenocarcinoma mucinoso, representa el 0,08% de todas las neoplasias. El diagnóstico suele ser incidental y la cirugía es la mejor opción de tratamiento. **Caso Clínico:** Se describe el caso de un paciente varón de 55 años, evaluado por dolor intenso en la fosa iliaca derecha, a quién se le encontró una masa apendicular durante la apendicectomía abierta. Un apéndice fragmentado de 7 x 1,8 x 0,8 cm, con contenido mucoide en su luz; así como pools de mucina en más del 50% de la muestra y células en anillo de sello en la microscopía óptica, revelaron el diagnóstico anatomopatológico de adenocarcinoma mucinoso. Por consiguiente, es trascendental el análisis patológico de las piezas quirúrgicas, ya que existen diagnósticos infrecuentes que pueden cambiar el pronóstico y curso del manejo clínico de un paciente.

Palabras clave: Apendicectomía; Adenocarcinoma; Apéndice. (Fuente: DeCS BIREME)

ABSTRACT

Introduction: Adenocarcinoma of the cecal appendix occurs in approximately 0.1 to 0.2% of all appendectomies. One subtype, mucinous adenocarcinoma, represents 0.08% of all neoplasms. Diagnosis is usually incidental and surgery is the best treatment option. **Clinical Case:** We describe the case of a 55-year-old male patient, evaluated for severe pain in the right iliac fossa, who was found to have an appendiceal mass during an open appendectomy. A fragmented appendix measuring 7 x 1.8 x 0.8cm, with mucooid content in its lumen; as well as mucin pools in more than 50% of the sample and signet ring cells in light microscopy revealed the pathological diagnosis of mucinous adenocarcinoma. Therefore, the pathological analysis of surgical pieces is transcendental, since there are infrequent diagnoses that can change the prognosis and course of clinical management of a patient.

Keywords: Appendectomy; Adenocarcinoma; Appendix. (Source: MeSH NLM)

¹ Hospital General María Auxiliadora, Lima, Perú.

^a Médico Residente de Anatomía Patológica.

^b Médico Asistente de Anatomía Patológica.

Citar como: Contreras Gala KL, Velarde Guzmán P. Adenocarcinoma mucinoso de apéndice cecal: Reporte de caso. Rev Fac Med Hum. 2022;22(3):631-636. doi:10.25176/RFMH.v22i3.3242

Journal home page: <http://revistas.urp.edu.pe/index.php/RFMH>

Artículo publicado por la Revista de la Facultad de Medicina Humana de la Universidad Ricardo Palma. Es un artículo de acceso abierto, distribuido bajo los términos de la Licencia Creative Commons: Creative Commons Attribution 4.0 International, CC BY 4.0 (<https://creativecommons.org/licenses/by/4.0/>), que permite el uso no comercial, distribución y reproducción en cualquier medio, siempre que la obra original sea debidamente citada. Para uso comercial, por favor póngase en contacto con revista.medicina@urp.pe



INTRODUCCIÓN

Los tumores de apéndice cecal se clasifican en: lesiones y pólipos serrados, neoplasias mucinosas, adenocarcinomas y neoplasias neuroendocrinas (NENs)⁽¹⁾. Las neoplasias más frecuentes del apéndice cecal son los tumores neuroendocrinos, los cuales representan el 85% de todos los tumores en este órgano⁽²⁾. El adenocarcinoma apendicular constituye una rareza dentro de la patología neoplásica apendicular y se define como una neoplasia glandular maligna caracterizada por invasión⁽¹⁾. Esta entidad se diagnostica incidentalmente en aproximadamente 0,1 a 0,2% de todas las apendicectomías realizadas, correspondiendo a una incidencia estimada de 0,2 por 100 000 pacientes al año⁽¹⁾.

A diferencia de los tumores neuroendocrinos que se localizan en la capa submucosa y/o muscular, el adenocarcinoma apendicular se origina en la mucosa, y presenta un patrón infiltrativo más complejo e irregular⁽²⁾. Dentro de los adenocarcinomas, existen tres subtipos histológicos: los mucinosos, no mucinosos y los de célula en anillo de sello (más del 50% del tumor son células en anillo de sello)⁽¹⁾.

Los adenocarcinomas apendiculares son designados como mucinosos si más del 50% de la lesión contiene mucina extracelular^(1,3). El adenocarcinoma mucinoso de apéndice es una neoplasia poco frecuente con una tasa de incidencia de 0,08% de todas las neoplasias, y constituye aproximadamente el 50% de los adenocarcinomas apendiculares, y sólo 10% de los adenocarcinomas colónicos^(1,3).

Se decide la presentación de este caso clínico de adenocarcinoma mucinoso de apéndice cecal, debido a la poca frecuencia en encontrar incidentalmente esta entidad en una apendicectomía a causa de una apendicitis aguda.

DESCRIPCIÓN DEL CASO CLÍNICO

Se presenta el caso de un paciente varón, de 55 años de edad, sin antecedentes médicos y/o quirúrgicos de importancia. El paciente ingresó por emergencia con un dolor tipo cólico muy intenso en fosa iliaca derecha y fue evaluado en tópic de cirugía general. Tras su evaluación, el cirujano general decide realizar una apendicectomía abierta de emergencia. Los hallazgos operatorios revelaron una masa apendicular conformada por epiplón, ciego y asa delgada, con contenido purulento de aproximadamente 60 ml; y apéndice cecal digerido en tercio distal, con base necrosada, a descartar un absceso apendicular.

Tras la culminación del acto operatorio, se envió la pieza quirúrgica, embebida en formol, al Servicio de Anatomía Patológica. Se recibió un apéndice cecal fragmentado de aproximadamente 7 x 1,8 x 0,8 cm, con serosa de color pardo claro, recubierto por fibrina en aproximadamente un 30%, y con contenido de aspecto mucoso en luz apendicular.

A la microscopia óptica, se evidenció pools o lagos de mucina en más del 50% de la muestra (Figura 1 y 2), con una amplia invasión, llegando a infiltrar la capa muscular y subserosa. Asimismo, se observó también algunas células en anillo de sello (Figura 3 y 4). A mayor aumento, se observó también focos de displasia celular de alto grado y mitosis atípicas. No se pudo evaluar márgenes quirúrgicos debido a la fragmentación de la muestra. Cumpliendo con los criterios histopatológicos, se estableció el diagnóstico de Adenocarcinoma mucinoso.

Tras el estudio anatomopatológico, se sugirió correlato clínico-patológico para descartar tumor primario versus tumor metastásico. El único tratamiento que se le brindó al paciente fue la cirugía, con una probabilidad de una reintervención quirúrgica, según estudios imagenológicos posteriores.

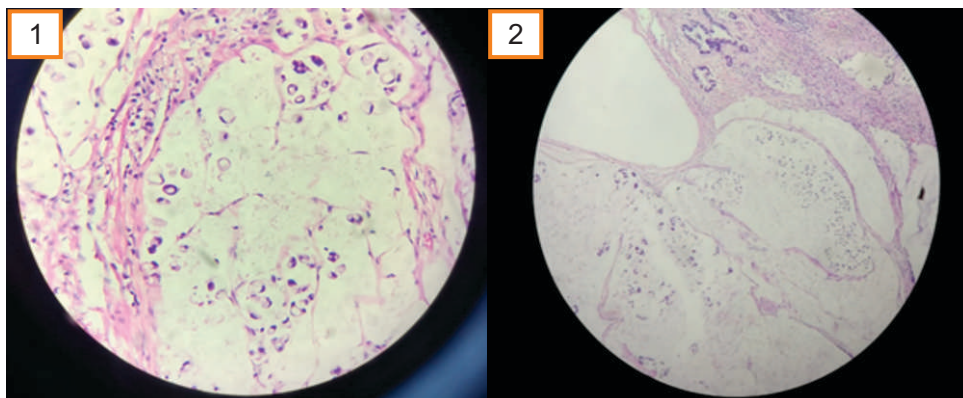


Figura 1 y 2. Pools de mucina en más del 50% de la muestra, donde se evidencia el patrón invasivo del tumor con desmoplasia estromal, característica importante del adenocarcinoma mucinoso (H-E 10x).

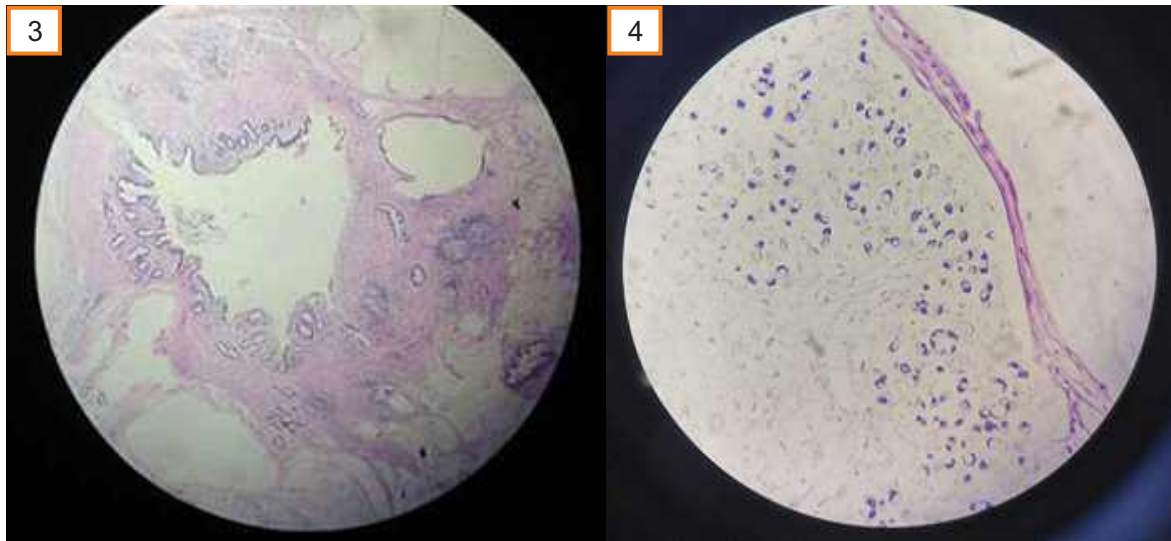


Figura 3 y 4. Pools de mucina en más del 50% de la muestra, donde se evidencia el patrón invasivo del tumor con desmoplasia estromal, característica importante del adenocarcinoma mucinoso (H-E 10x).

DISCUSIÓN

El adenocarcinoma de apéndice cecal, es una entidad infrecuente, y el subtipo adenocarcinoma mucinoso es mucho más infrecuente⁽²⁾. El adenocarcinoma apendicular se define como una neoplasia glandular maligna caracterizada por presentar invasión⁽¹⁾. Esta entidad se diagnostica incidentalmente en aproximadamente 0,1 a 0,2% de todas las apendicectomías realizadas, correspondiendo a una incidencia estimada de 0,2 por 100 000 pacientes al año⁽¹⁾.

Dentro de las neoplasias mucinosas apendiculares, encontramos a la neoplasia mucinosa apendicular de bajo grado (LAMN), neoplasia mucinosa apendicular de alto grado (HAMN), y también al adenocarcinoma mucinoso⁽¹⁾. Estas neoplasias mucinosas se gradúan acorde a un sistema de tres grados. Los LAMN son tumores de grado uno. Los HAMN y el adenocarcinoma mucinoso son tumores de grado dos. Y los tumores con células en anillo de sello inequívocas son calificados como grado tres, todo lo cual se especifica a detalle en la Tabla 1⁽¹⁾.

LAMN es un término recomendado para las lesiones antiguamente clasificadas como Tumor mucinoso de potencial maligno incierto, cistoadenocarcinoma

mucinoso, o cistoadenoma mucinoso⁽¹⁾. La mucina en los LAMN puede diseccionar a través de las estructuras del apéndice cecal, y extenderse a la superficie peritoneal o causar ruptura del apéndice, lo cual se denomina pseudomixoma peritoneal⁽¹⁾. El pseudomixoma peritoneal es una entidad clínica definida en otras revisiones como una enfermedad caracterizada por la presencia de sustancia mucinosa libre en la cavidad abdominal, asociada a una tumoración mucinosa primaria e implantes de epitelio columnar productores de mucina en peritoneo y epiplón⁽²⁾.

Cuando el pseudomixoma peritoneal (o también llamado carcinoma peritoneal mucinoso, que se da cuando el crecimiento de células neoplásicas mucinosas ocasionan ascitis gelatinosa en cavidad peritoneal) está presente, la distinción entre bajo grado y alto grado tiene significancia pronóstica; asimismo, si la mucina depositada es acelular, el pronóstico es mejor⁽²⁾. El origen más frecuente del pseudomixoma peritoneal son los tumores de mucinosos del apéndice y del ovario⁽²⁾, por eso es que siempre se indaga sobre la presencia de estos otros tumores, principalmente en pacientes de sexo femenino.



El adenocarcinoma apendicular tiene un predominio en el sexo masculino y la edad de presentación oscila entre los 50 y 70 años, según se evidencia en distintas series y revisiones⁽⁴⁻⁶⁾. En el presente reporte, se comprueba el predominio del sexo masculino en esta entidad, así como la mayor frecuencia cerca a la sexta década de vida; resultados reportados de forma similar por otros autores^(2,4,5,7).

En la mayoría de los casos los pacientes con adenocarcinoma apendicular se presentan con un cuadro clínico de apendicitis aguda y el diagnóstico es realizado generalmente durante o después de la cirugía^(2,6). Otros pacientes se presentan con obstrucción, masa palpable o sangrado intestinal. Si esta neoplasia se disemina por la cavidad peritoneal, y produce pseudomixoma peritoneal, puede formar grandes cantidades de mucus, lo cual puede causar distensión abdominal e inclusive acumulación de moco dentro de un saco herniario. En el caso del paciente del presente caso clínico, se evidenció un dolor intenso en fosa iliaca derecha, que simuló un cuadro de apendicitis aguda.

Las causas de un adenocarcinoma apendicular no están claras, pero se ha visto asociación con otras neoplasias en el intestino delgado, colitis ulcerativa crónica y con adenoma apendicular^(1,2). En la pieza quirúrgica que llegó al Servicio de Anatomía patológica, que consistía en una muestra apendicular en fragmentos, se evidenció pools o lagos de mucina en más del 50% del tumor, que infiltraban hasta llegar a la capa muscular y subserosa. Asimismo, se observó algunas células en anillo de sello flotando en los pools de mucina. Teniendo en cuenta los criterios histopatológicos descritos en la Tabla 1, se realizó el diagnóstico final

de adenocarcinoma mucinoso, descartando diagnósticos diferenciales importantes como, por ejemplo, el adenoma apendicular, entidad en la cual no hay invasión, y la muscularis mucosae permanece intacta⁽²⁾.

Dentro de los diagnósticos diferenciales, se incluyen a las neoplasias mucinosas apendicular de bajo y de alto grado. Lo que distingue al adenocarcinoma mucinoso de la neoplasia mucinosa de bajo y alto grado, es que el adenocarcinoma tiene un patrón infiltrativo o destructivo, al menos focalmente, caracterizada por pools de mucina con grupos de epitelio flotando, glándulas cribiformes, o glándulas infiltrativas con respuesta estromal desmoplásica. LAMN y HAMN son consideradas lesiones in situ, si están confinadas a la submucosa y a la muscular propia⁽¹⁾.

La diseminación a la cavidad peritoneal ocurre tanto en la neoplasia mucinosa apendicular de alto grado (HAMN) como en el adenocarcinoma mucinoso, y no debería ser el único factor en distinguir estas dos entidades⁽¹⁾. Existen criterios claros para distinguir las neoplasias mucinosas de bajo y alto grado, de los adenocarcinomas mucinosos y de células en anillo de sello, las cuales se detallan en la Tabla 1.

Es importante mencionar que la presencia de patrón celular en anillo de sello en un adenocarcinoma exige también descartar un origen metastásico⁽²⁾. En algunas literaturas, asimismo, se especifica que cuando hay presencia de células en anillo de sello en un tumor apendicular de origen probablemente primario, se necesita hacer el diagnóstico diferencial con una metástasis de una lesión gástrica primaria (una tarea casi imposible en ausencia de necropsia)⁽⁶⁾.

Tabla 1. Criterios histológicos para graduar las neoplasias mucinosas apendiculares, y adenocarcinomas y sus metástasis peritoneales⁽¹⁾.

GRADO TUMORAL	CRITERIOS HISTOLÓGICOS	
	En tumor primario apendicular	En la metástasis peritoneal
1	LAMN (Neoplasia mucinosa apendicular de bajo grado): Citología de bajo grado (atipia leve, células columnares con pseudoestratificación nuclear), con un margen que empuja ("Pushing margin"), es decir, el tumor recubre una pared apendicular dentada y fibrótica, sin invasión tipo infiltrativa.	-Depósitos mucinosos hipocelulares. -Elementos epiteliales neoplásicos con citología de bajo grado. -No invasión tipo infiltrativa.
2	HAMN (Neoplasia mucinosa apendicular de alto grado): Citología de alto grado (agrandamiento, hiperchromasia y pleomorfismo nuclear, mitosis atípicas y necrosis celular), con un margen que empuja ("Pushing margin"), es decir, el tumor recubre una pared apendicular dentada y fibrótica, sin invasión tipo infiltrativa.	-Hipercelulares, vistos a 20X -Características citológicas de alto grado.



Adenocarcinoma Mucinoso Invasivo (más de 50% de tumor con mucina extracelular), sin componente de células en anillo de sello. (La presencia de células en anillo de sello en la mucina peritoneal tiene significado pronóstico inclusive si no constituyen más del 50% del tumor) [Las células en anillo de sello deben distinguirse de células tumorales degeneradas en la mucina (células pseudo-anillo de sello)].

- Hipercelulares, vistos a 20X
- Características citológicas de alto grado.
- Depósitos mucinosos hipercelulares, vistos a 20X.
- Características citológicas de alto grado.
- Invasión tipo infiltrativa caracterizada por glándulas anguladas o dentadas, en un estroma desmoplásico, o con patrón de grupo pequeño de mucina con numerosos grupos de mucina que contienen grupos de células tumorales.

3

Adenocarcinoma de células en anillo de sello, con numerosas células en anillo de sello (más del 50% del tumor) en pools de mucina, o infiltrando el tejido apendicular (Las células en anillo de sello deben ser inequívocas).

- Depósitos tumorales mucinosos con células en anillo de sello.

En el caso de las neoplasias mucinosas que involucran el peritoneo, la American Joint Committee on Cancer (AJCC) recomienda un esquema de clasificación de tres niveles, ya que la importancia pronóstica de tres grupos se ha demostrado en múltiples estudios para este tipo de tumores⁽³⁾.

El esquema de calificación de tres niveles propuesto por AJCC se basa en características citológicas, celularidad tumoral y presencia de componente de anillo de sello (Tabla 2)⁽³⁾. En caso de duda para graduar, el grado más alto debe asignarse a la estadificación^(3,7).

Tabla 2. Graduación de neoplasias mucinosas que comprometen peritoneo⁽³⁾.

Bien diferenciado (G1)	Atipia citológica de bajo grado, sin células en anillo de sello. Los tumores que involucran peritoneo muestran mucina acelular o baja celularidad (normalmente menos del 20%), y carecen de invasión peritoneal y/o otros órganos.
Moderadamente diferenciado (G2)	Mixtura de atipia citológica de bajo y alto grado, o atipia citológica difusa de alto grado, no células en anillo de sello.
Probablemente diferenciado (G3)	Atipia citológica de alto grado, usualmente con componente celular en anillo de sello.



El adenocarcinoma mucinoso apendicular solo ha sido descrito en algunos cientos de casos (incidencia de 0,12 a 0,95 por cada millón de personas) y debido a su baja incidencia, no existe un tratamiento único y óptimo; sin embargo, el tratamiento de elección es la cirugía⁽⁸⁾, la cual fue realizada en el paciente del presente caso clínico.

No obstante, desde el punto de vista oncológico, dada la diseminación linfática de estos tumores, la hemicolectomía derecha es el tratamiento quirúrgico de elección^(2,9). Este tratamiento también es el más adecuado cuando las neoplasias neuroendocrinas son mayores de dos cm, comprometen la base del tumor, y cuando hay presencia de adenomas vellosos por el riesgo de malignidad y la posibilidad de recidiva⁽²⁾.

Con relación al pronóstico de los adenocarcinomas apendiculares, las características que han sido asociadas a un peor pronóstico son edad avanzada, grado histológico alto e histología no mucinosa⁽²⁾. Los adenocarcinomas mucinosos con menor grado de diferenciación (G2 y G3) pueden también producir pseudomixoma peritoneal, pero con más frecuencia invaden los órganos subyacentes y exhiben metástasis hematogena y linfática⁽¹⁾.

Contribuciones de autoría: Katherine Luisa Contreras Gala y Patricia Velarde Guzmán han participado en la concepción del artículo, la recolección de datos y la redacción del presente artículo.

Financiamiento: Autofinanciado.

Correspondencia: Katherine Luisa Contreras Gala.

Dirección: Jirón Trinidad Morán 275, Urb. El Retablo I Etapa, Comas, Lima, Perú.

Teléfono: 979 483 818

Email: katycl9@hotmail.com

REFERENCIAS

1. World Health Organization. Classification of tumours: Digestive System Tumours. 5 edition. 2019; 1. Disponible en: <https://publications.iarc.fr/Book-And-Report-Series/Who-Classification-Of-Tumours/Digestive-System-Tumours-2019>
2. Iñaguazo D., Mora J., Carrillo L. Neoplasias del apéndice: Reporte de un caso de adenocarcinoma. Gaceta Mexicana de Oncología. 2007; 6 (1). Disponible en: <https://www.imbiomed.com.mx/articulo.php?id=45938>
3. Amin MB, Greene FL, Edge SB, Compton CC, Gershenwald JE, Brookland RK, et al. The Eighth Edition AJCC Cancer Staging Manual: Continuing to build a bridge from a population-based to a more «personalized» approach to cancer staging. CA Cancer J Clin. 2017;67(2):93-9. <https://doi.org/10.3322/caac.21388>
4. Nitecki SS, Wolff BG, Schlinkert R, Sarr MG. The natural history of surgically treated primary adenocarcinoma of the appendix. Ann Surg. 1994;219(1):51-7. <https://doi.org/10.1097/0000658-199401000-00009>
5. Galano Urgellés R, Casaus Prieto A, Rodríguez Fernández Z. Adenocarcinoma primario del apéndice cecal. Rev Cuba Cir. 1998; 37(2):119-25. Disponible en: http://scielo.sld.cu/scielo.php?script=sci_abstract&pid=S0034-74931998000200008&lng=es&nrm=iso&tng=es
6. Ito H, Osteen RT, Bleday R, Zinner MJ, Ashley SW, Whang EE. Appendiceal adenocarcinoma: long-term outcomes after surgical therapy. Dis Colon Rectum. 2004;47(4):474-80. <https://doi.org/10.1007/s10350-003-0077-79>
7. Burgart L, Shi C, Driman D, Fitzgibbons P, Frankel W, Hill K, et al. Protocol for the Examination of Specimens From Patients With Carcinoma of the Appendix. College of American Pathologists. 2020. Disponible en: <https://www.cap.org/protocols-and-guidelines/cancer-reporting-tools/cancer-protocol-templates>
8. Wolniczak I, Cáceres del Águila A, Santillana Callirgos JA. Adenocarcinoma mucinoso de apéndice: Reporte de un caso. Rev Gastroenterol Perú. 2016; 36(2):169-71. Disponible en: http://www.scielo.org.pe/scielo.php?script=sci_abstract&pid=S1022-51292016000200011&lng=es&nrm=iso&tng=es
9. Venturelli M F, Cáceres P M, Meza A R, Cárcamo I M, Garcés Q B, Miranda U M. Tumores apendiculares en 6.093 apendicectomías de urgencias: Sobrevida a 5 años. Rev Chil Cir. 2010;62(6):594-9. Disponible en: http://www.scielo.cl/scielo.php?script=sci_abstract&pid=S0718-40262010000600009&lng=es&nrm=iso&tng=es

La apendicectomía se reserva para casos de adenocarcinoma en los que el tumor está bien localizado y diferenciado⁽²⁾. La resección tumoral por vía laparoscópica puede relacionarse con diseminación peritoneal, por lo que debería evitarse⁽²⁾. Se ha descrito también el uso de cinco-fluoracilo, luego de la cirugía, con un tratamiento de seis ciclos, con lo que se ha obtenido el 75% de supervivencia⁽²⁾.

CONCLUSIONES

El presente caso clínico se trata de un adenocarcinoma mucinoso de apéndice cecal, que se presenta como una masa apendicular, a descartar un proceso infeccioso abscedado, originado de una apendicitis aguda. La gran mayoría de apéndices cecales que llegan a los servicios de anatomía patológica, corresponden a un proceso inflamatorio, es decir, a una apendicitis aguda, o en su defecto, a un absceso apendicular. Con el presente reporte de caso, se busca concientizar y resaltar la importancia de que toda pieza quirúrgica producto de una apendicectomía, sea evaluada meticulosamente y con detalle, ya que como en este caso, algunas veces nos podemos topar con diagnósticos infrecuentes que pueden cambiar el pronóstico y curso del manejo clínico de dicho paciente. Un diagnóstico temprano permitirá que el paciente reciba el tratamiento quirúrgico óptimo lo más pronto posible.

Conflicto de interés: Los autores declaran no presentar conflicto de intereses.

Recibido: 02 de setiembre 2021

Aprobado: 20 de mayo, 2022

